

# Paralysie obstétricale du plexus brachial

MC Romaña  
JN Goubier

**Résumé.** – La paralysie obstétricale du plexus brachial représente un grave handicap fonctionnel pour l'enfant dans ses formes les plus étendues. Il s'agit sans équivoque d'un traumatisme pendant l'accouchement dont les conséquences fonctionnelles varient selon les forces exercées et l'anatomopathologie de la lésion. Cela explique que les degrés de récupération peuvent être variables, allant d'une simple sidération et une récupération complète à un arrachement de toutes les racines avec une paralysie sensitivomotrice totale du membre supérieur. Le traitement chirurgical par greffe nerveuse est fait après exploration et évaluation des sources possibles de neurotisation intra- et extraplexuelle permettant ainsi de diriger le capital nerveux vers les territoires les plus importants. Après une période de récupération de 2 à 3 ans, le résultat fonctionnel peut être amélioré par une chirurgie des séquelles.

© 2002 Editions Scientifiques et Médicales Elsevier SAS. Tous droits réservés.

**Mots-clés :** plexus brachial, paralysie.

## Historique

C'est en 1764 que Smellie rapporta, pour la première fois, un cas de paralysie bilatérale du membre supérieur secondaire à un accouchement ayant spontanément régressé (Smellie. Collection of preternatural cases and observations in Midwifery, completing the design of illustrating his first volume on that subject, London 1764, p. 504-505). Cependant, le terme de paralysie obstétricale fut utilisé pour la première fois par Duchenne de Boulogne en 1872 lorsqu'il rapporta quatre cas de paralysie du membre supérieur secondaires à un accouchement<sup>[14]</sup>. Danyau, en 1851, pratiqua la première dissection d'un plexus brachial chez un nouveau-né atteint de paralysie obstétricale découvrant un plexus non rompu mais hématisé (Danyau, *Bull Soc Chir Paris* 1851, tome II, p 148-150). Erb, en 1877, laissa son nom à la description classique de l'atteinte des racines supérieures<sup>[18]</sup>. À la fin du XIX<sup>e</sup> siècle apparaissent des travaux expérimentaux biomécaniques et anatomiques tentant de préciser les mécanismes physiopathologiques des lésions du plexus obstétrical. Duval et Guillain, en 1898, rapportent l'étude des angles entre les racines et la moelle favorisant leurs lésions lors de la traction<sup>[17]</sup>. Ils notent que, lors de l'abaissement de l'épaule, les racines C5 et C6 sont les plus soumises à des lésions d'étirement ou de rupture.

C'est au début du XX<sup>e</sup> siècle que débute le traitement chirurgical de ces lésions. Kennedy rapporte trois patients opérés en 1903 pour lesquels il résèque le névrome et réalise une suture directe dont le résultat lui semble satisfaisant<sup>[26]</sup>. Clark, Taylor et Prout en 1905 rapportent une technique identique chez sept patients<sup>[11]</sup>. Il faudra attendre 1916 pour que l'intervention chirurgicale devienne une indication courante, notamment grâce à une étude de Wyeth sur 81 patients opérés, sans donner de résultats à long terme<sup>[42]</sup>. Taylor

rapporte en 1920 une série de 200 paralysies obstétricales dont 70 opérées<sup>[40]</sup> ; mais, là encore, les résultats ne sont pas précisés. En 1930, Lauwers propose les neurotisations lorsque les racines sont avulsées et des greffes nerveuses dans une série de neuf cas traités par neurolyse<sup>[29]</sup>. Puis, pendant une cinquantaine d'années, la littérature internationale s'appauvrit et l'origine traumatique du plexus est même discutée par Thomas ou Ombredanne qui évoquent des lésions médullaires ou des pathologies congénitales (Ombredanne. *Précis de chirurgie infantile*, Paris 1925, p 784-788)<sup>[41]</sup>. Il faut attendre le développement de la microchirurgie et de la chirurgie du plexus brachial de l'adulte pour relancer l'intérêt du traitement chirurgical des paralysies obstétricales. C'est à partir de 1978 que Alain Gilbert développe en France la chirurgie du plexus obstétrical qui, depuis, est le sujet de nombreuses publications internationales<sup>[21]</sup>.

## Épidémiologie

Les paralysies obstétricales du plexus brachial (POPB) sont rares chez l'enfant puisque leur fréquence est estimée de 0,05 à 0,145 %<sup>[35]</sup>. Elles sont deux fois plus fréquentes à droite qu'à gauche et rarement bilatérales (entre 1,5 et 5 %). Enfin, il existe une atteinte légèrement prédominante chez les garçons (51 %) dans la majorité des séries<sup>[20]</sup>. Malgré les progrès de la prise en charge obstétricale, la paralysie obstétricale n'a pas disparu et demeure stable au cours du temps<sup>[9]</sup>. Certains facteurs maternels sont significativement corrélés à la survenue d'une POPB : la primiparité en cas de présentation du sommet<sup>[8]</sup>, la prise pondérale importante durant la gestation : supérieure à 20 kg<sup>[1, 37]</sup>. D'autres facteurs ne semblent pas être en cause comme l'origine culturelle, la parité en cas de présentation du siège, les antécédents obstétricaux, l'indice de Magnin et l'obésité préalable à la gestation<sup>[1, 9, 37]</sup>.

Des facteurs fœtaux peuvent aussi être corrélés à la survenue d'une POPB. Lorsqu'il y a eu une présentation du sommet, un poids de naissance supérieur à 4 kg est retrouvé chez plus de 40 % des enfants<sup>[9, 33, 37]</sup> (fig 1). En cas de présentation par le siège, seule la prématurité est corrélée à la survenue d'une POPB<sup>[9, 24, 35]</sup>.

Marie-Claude Romaña : Chirurgien des Hôpitaux.  
Jean-Noël Goubier : Chef de clinique-assistant.  
Service de chirurgie orthopédique et réparatrice de l'enfant, hôpital Armand Trousseau, 26, avenue du Docteur-Arnold-Netter, 75571 Paris cedex 12, France.



1 Paralysie C5-C6 chez un enfant macrosome pesant 6 kg à la naissance.

Enfin, des facteurs obstétricaux lors du travail sont indiscutables dans toutes les publications : une dystocie des épaules est présente dans 80 à 90 % des cas, il existe un allongement de la durée de la phase de dilatation ainsi qu'un engagement tardif de la présentation foetale [24, 33, 35, 37].

## Anatomie du plexus brachial

### ANATOMIE DESCRIPTIVE

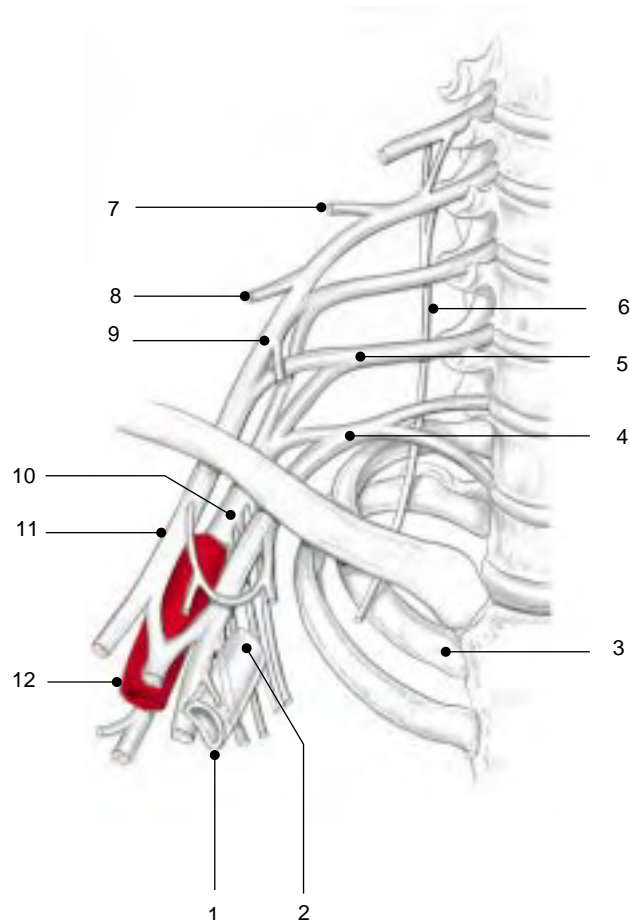
#### ■ Racines

Le plexus brachial est formé par la réunion des branches ventrales des 5<sup>e</sup>, 6<sup>e</sup>, 7<sup>e</sup> et 8<sup>e</sup> nerfs cervicaux et par la branche ventrale du 1<sup>er</sup> nerf thoracique (fig 2). Cependant, il existe une anastomose fréquente de la branche ventrale du 4<sup>e</sup> nerf cervical (65 % pour Paturet) et parfois du 3<sup>e</sup> nerf cervical, ainsi que du 2<sup>e</sup> nerf thoracique [34]. Ces anastomoses définissent un plexus préfixé lorsque C4 participe à la constitution du plexus et postfixé lorsqu'il existe une anastomose avec C2 [34].

Les racines adoptent, dans leur ensemble, des directions d'autant plus descendantes et antérieures qu'il s'agit de racines hautes (C5, C6 et C7), d'autant plus horizontales et postérieures qu'il s'agit de racines basses (C8 et T1). D'après les travaux de Bonnel [7], l'émergence d'une racine se fait avec un angle variable, 122° pour C5 et 146° pour T1. Les racines C5 et C6 sont amarrées peu après leur naissance par le ligament postérosupérieur. Leur insertion proximale est sur l'apophyse transverse de la vertèbre supérieure et la distale sur l'épinièvre de la racine. Ce système d'amarrage est un mécanisme de protection des deux racines : lors du traumatisme, il est exceptionnel qu'elles soient arrachées. Ce système ligamentaire fait entièrement défaut pour C8 et T1, ce qui explique, associée à leur direction, la fréquence des arrachements intramédullaires à ces deux étages. La richesse du tissu conjonctif des éléments nerveux du plexus est variable, il est plus riche dans sa partie distale ; les racines, pauvres en tissu conjonctif ayant un rôle protecteur lors des traumatismes, sont ainsi plus vulnérables que les troncs et les nerfs issus du plexus.

#### ■ Troncs primaires

La racine C5 s'unit à la racine C6 pour former le tronc primaire supérieur, la racine C7 forme à elle seule le tronc primaire moyen et l'union des racines C8 et T1 forme le tronc primaire inférieur.



2 Anatomie du plexus brachial. 1 : veine axillaire ; 2 : artère axillaire ; 3 : première côte ; 4 : T1 ; 5 : tronc primaire inférieur ; 6 : C8 ; 7 : C7 ; 8 : tronc primaire supérieur ; 9 : C6 ; 10 : nerf phrénique ; 11 : C5 ; 12 : C6 ; 13 : nerf du grand dentelé (Charles Bell) ; 14 : nerf sus-scapulaire ; 15 : tronc secondaire antéroexterne ; 16 : tronc secondaire postérieur ; 17 : tronc secondaire antéroexterne.

#### ■ Troncs secondaires

Chaque tronc primaire se divise en une branche dorsale et une branche ventrale.

Le tronc secondaire postérieur : les trois branches dorsales des troncs primaires s'unissent pour former le tronc secondaire postérieur. Ce tronc serait incomplet le plus souvent et ne serait présent que dans un tiers des cas selon Bonnel [7]. Ce tronc donne le nerf radial et le nerf circonflexe.

Les troncs secondaires antérieurs : les trois branches ventrales des troncs primaires s'unissent pour former le tronc secondaire antérieur se divisant en troncs secondaires antéro-interne et antéroexterne. Ces troncs peuvent s'organiser en trois types selon la division de C7 [2, 7] :

- type A (66 %) : les troncs primaires supérieur et moyen s'unissent pour former le tronc secondaire antéroexterne, le tronc primaire inférieur se prolonge par le tronc secondaire antéro-interne (description classique) ;
- type B (24 %) : le tronc primaire supérieur se jette isolément dans le tronc antéroexterne, les troncs primaires moyen et inférieur forment le tronc antéro-interne ;
- type C (10 %) : le tronc primaire moyen se divise en deux branches et participe à la formation des troncs antéroexterne et antéro-interne.

#### ■ Branches terminales

Le tronc secondaire postérieur donne naissance au nerf axillaire (muscles deltoïde et petit rond) et au nerf radial innervant les muscles de la loge postérieure du bras et de l'avant-bras (triceps brachial, brachioradialis, court et long extenseurs du carpe,

extenseur commun des doigts, extenseur propre du 5<sup>e</sup> doigt, long abducteur du pouce, court et long extenseurs du pouce, extenseur ulnaire du carpe). Le tronc secondaire antéroexterne donne naissance au nerf musculocutané (biceps brachial, coracobrachial, brachial antérieur) et à la racine externe du nerf médian innervant les muscles des loges antérieures du bras et de l'avant-bras. Rarement, le nerf médian et le nerf musculocutané ont fusionné pour donner un nerf unique [27].

Le tronc secondaire antéro-interne donne naissance au nerf accessoire du nerf brachial cutané interne, au nerf brachial cutané interne, au nerf ulnaire et à la racine interne du nerf médian qui s'unit à la racine externe innervant les muscles de la loge antérieure de l'avant-bras. Il peut parfois exister une fusion de la racine interne du médian avec le tronc secondaire antéroexterne. Enfin, les racines externe et interne du nerf médian peuvent être séparées jusqu'au niveau du coude.

### ■ Branches collatérales

Elles se divisent en deux groupes :

- un groupe antérieur comprenant les branches antérieures issues des troncs primaires et troncs secondaires antérieurs pour les muscles antérieurs de la ceinture scapulaire ;
- un groupe postérieur comprenant les branches postérieures issues des troncs primaires et du tronc secondaire postérieur pour les muscles postérieurs de la ceinture scapulaire.

Les branches collatérales antérieures comprennent le nerf subclavius, le nerf pectoralis lateralis, le nerf du pectoralis medialis, ces deux derniers s'anastomosant afin de réaliser l'anse des pectoraux. Les branches collatérales postérieures comprennent le nerf thoracicus longus (C5-C6), le nerf dorsalis scapulae (C5 ou C4-C5), le nerf suprascapularis, les nerfs subscapularis, le nerf teres major et le nerf latissimus dorsi.

### ■ Anastomoses

Le plexus brachial s'anastomose avec le plexus cervical par une branche provenant de C4 s'unissant à C5. De plus, le nerf phrénique peut présenter une partie de son origine au niveau de C5. Il s'anastomose avec les nerfs thoraciques par l'anastomose de la branche brachiale de T1 avec les nerfs thoraciques T2 et T3, ainsi qu'avec le sympathique cervical directement par l'intermédiaire des rameaux communicants ou indirectement par des rameaux rejoignant le nerf vertébral puis le ganglion stellaire, ce qui permet d'expliquer le signe de Claude Bernard-Horner.

### ANATOMIE FONCTIONNELLE

L'insertion topographique des muscles admet de nombreuses variantes mais, classiquement, est choisie celle décrite par Bonnel [7]. Mais il est aussi possible de faire correspondre à chaque fonction du membre supérieur les racines dont elle dépend (tableau I), celles-ci pouvant être plus ou moins nombreuses. Lors du traumatisme, une fonction donnée a d'autant plus de chances d'être paralysée qu'elle dépend d'un nombre réduit de racines. Elle a d'autant plus de chances d'être épargnée qu'elle dépend de racines plus basses, celles-ci étant statistiquement moins lésées que les racines hautes. Mais la participation de chaque racine à une même fonction étant plus ou moins grande en nombre d'axones, le phénomène de cannibalisme des axones épargnés par le traumatisme permet d'expliquer la récupération de la fonction perdue transitoirement.

Il est classique d'affecter l'abduction de l'épaule à C5-C6, ainsi que la rotation externe. L'adduction de l'épaule ainsi que la rotation interne persistent, même lors des traumatismes intéressant toutes les racines sauf T1. La flexion du coude est facilement paralysée par une atteinte de C5-C6, mais peut être partiellement récupérée par la persistance d'un long supinateur actif (C7-C8). La flexion active du poignet est rarement atteinte lorsque D1 est intacte ; de même, l'extension active du poignet (C7-C8) peut être épargnée lorsque D1 est indemne.

Tableau I. – Correspondance statistique des myotomes selon Bonnel.

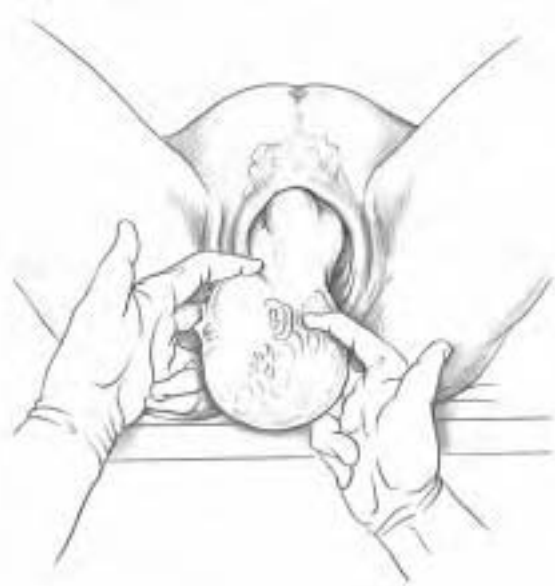Muscle	Racine
<i>Ceinture scapulaire</i>	
Trapèze supérieur	C3-C4
Trapèze moyen	C3-C4
Trapèze inférieur	C3-C4
Rhomboïdes	C4-C5
Grand dentelé	C5-C6-C7
Grand dorsal	C6-C7-C8
Grand pectoral	C5-C6-C7-C8-D1
Petit pectoral	C7-C8-D1
Deltoïde supérieur	C5-C6
Deltoïde moyen	C5-C6
Deltoïde inférieur	C5-C6
Grand rond	C5-C6
Sus-épineux	C4-C5-C6
Sous-épineux, petit rond	C5-C6
Sous-scapulaire	C5-C6
<i>Coude</i>	
Biceps	C5-C6
Brachial antérieur	C5-C6
Triceps	C6-C7-C8
Long supinateur	C7-C8
Court supinateur	C5-C6-C7
Pronateurs	C6-C7
<i>Poignet</i>	
Grand palmaire	C6-C7
Petit palmaire	C7-C8
Cubital antérieur	C8-D1
Premier radial	C6-C7
Deuxième radial	C6-C7
Cubital postérieur	C7-C8-D1
<i>Main</i>	
Long abducteur du I	C6-C7-C8
Court extenseur du I	C7-C8
Long extenseur du I	C6-C7-C8
Long fléchisseur du I	C7-C8-D1
Court abducteur du I	D1
Opposant	C7-C8-D1
Court fléchisseur du I	C8-D1
Adducteur du I	D1
Fléchisseur court superficiel	C7-C8-D1
Extenseurs	C6-C7-C8
Interosseux dorsaux	C8-D1
Interosseux palmaires	C8-D1
Lombricaux	C8-D1
Adducteur du V	C7-C8-D1
Opposant du V	C7-C8-D1
Court fléchisseur du V	C7-C8-D1

## Physiopathologie des lésions

### ANATOMOPATHOLOGIE DES LÉSIONS NERVEUSES

Tout nerf soumis à une traction développe trois types de lésions :

- l'élongation sans solution de continuité des gaines nerveuses correspondant à la neuropraxie décrite selon Seddon [36] ou au degré I de Sunderland [39]. Cliniquement, la récupération sans séquelles se fait rapidement ;
- la rupture de la structure nerveuse correspond à une solution de continuité. Il s'agit alors du phénomène d'axonotmésis ou de neurotmésis de Seddon. Dans l'axonotmésis, l'axone est rompu à l'intérieur de son enveloppe et la repousse nerveuse s'effectue sans erreur d'aiguillage, cliniquement sans séquelle. Lorsque l'axone et sa gaine sont rompus (degré II de Sunderland), la régénération axonale peut se faire avec une erreur de parcours. Il existe alors une récupération avec erreur d'aiguillage donnant des contractions parasites, muscles agonistes et antagonistes pouvant être sollicités en même temps. Enfin, la rupture anatomique peut être complète, sans contact entre les deux extrémités. Cela aboutit à une absence complète de récupération ;



3 Naissance par voie céphalique avec traction-rotation de la tête, l'épaule étant fixe.

– l'avulsion est un arrachement des radicelles à leur issue de la moelle épinière. Très fréquemment complet, cet arrachement permet parfois de retrouver le ganglion spinal en dehors du trou de conjugaison, la partie distale de la racine présentant un aspect en « queue de radis ». Cette lésion ne permet aucun type de récupération.

#### ANATOMOPATHOLOGIE EN FONCTION DE LA PRÉSENTATION

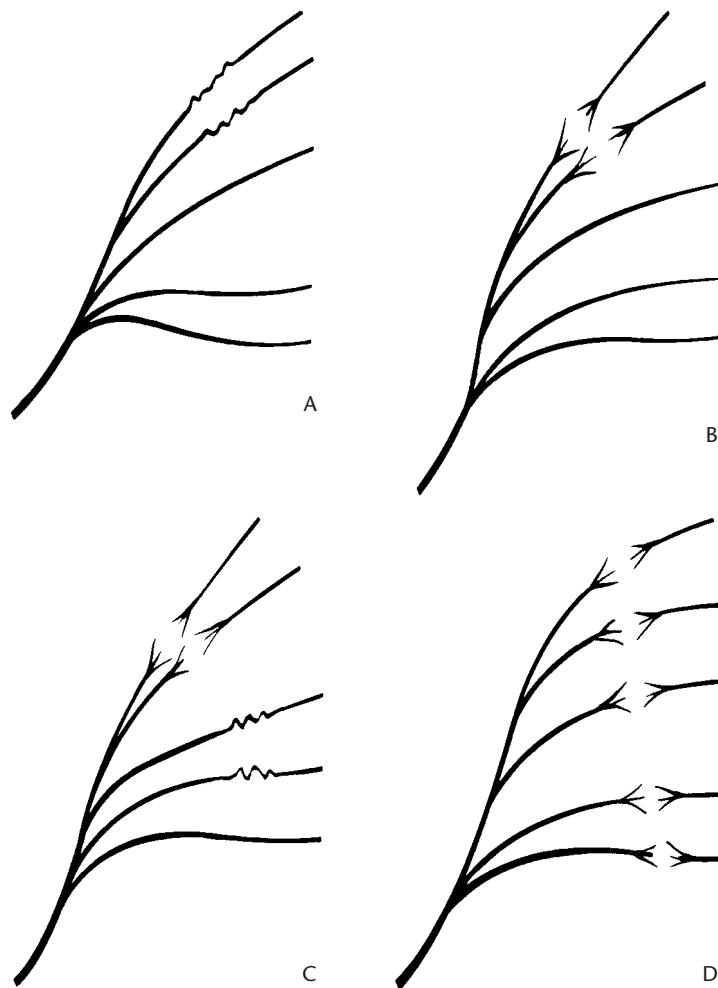
Quel que soit le type de présentation, il s'agit d'un traumatisme exercé sur les racines du plexus par traction sur la tête ou sur l'épaule avec une augmentation brutale de la distance entre le menton et l'épaule.

#### ■ Naissance par présentation céphalique

Les manœuvres obstétricales de dégagement du fœtus naissant par voie basse, tête première, associent la rotation de la tête et l'abaissement de l'épaule (fig 3). Elles aboutissent à une traction responsable des lésions nerveuses d'étirement, de rupture et d'arrachement en fonction de la force appliquée. Le travail expérimental effectué sur cadavre par Métaizeau<sup>[30]</sup> permet de comprendre les conséquences cliniques par extrapolation à une naissance traumatique par voie céphalique (fig 4).

Lorsque la traction s'exerce avec fermeté mais avec modération, les premières racines à se tendre sont C5 et C6. Il se produit alors une elongation dont le phénomène infime est la neuropraxie (fig 4A). À ce stade, la récupération clinique est sans séquelle et débute très rapidement. Si la traction persiste et dépasse 20 kg, l'épinièvre se déchire et une rupture s'effectue en dehors du trou de conjugaison, soit de C5 et C6, soit du tronc primaire supérieur (fig 4B). Cliniquement, cette lésion se traduit par une paralysie proximale de l'épaule et du coude dont la qualité de récupération peut être médiocre. Cette lésion peut coexister avec une elongation des racines basses se traduisant cliniquement par une paralysie temporaire du poignet et de la main (fig 4C).

Mais, lorsque la force dépasse la capacité d'élasticité des radicelles, C7 puis C8 sont avulsées de la moelle à l'intérieur du trou de conjugaison. Enfin, le traumatisme atteint T1, arrachée à son tour (fig 4D). L'existence de ce type de lésion écarte tout espoir de récupération clinique et donne un pronostic fonctionnel très péjoratif de ce membre supérieur, en dehors de toute chirurgie nerveuse. Cette lésion s'accompagne d'une atteinte des fibres sympathiques du rameau communicant de T1 avec le ganglion stellaire dont la traduction clinique est le signe de Claude Bernard-Horner.



4 Mécanisme anatomopathologique des elongations, ruptures et arrachements d'après Métaizeau (A, B, C, D). Schémas montrant les correspondances anatomocliniques en fonction du gradient de force exercée.

Une variante de la présentation céphalique classique est celle avec main première. La traction du membre supérieur en abduction peut aboutir à l'arrachement des racines basses, décrite par Klumpke-Dejerine. La traduction clinique en est une paralysie complète du poignet et de la main avec une épaule et un coude fonctionnels. Cette forme clinique peut aussi se voir dans les naissances par césarienne.

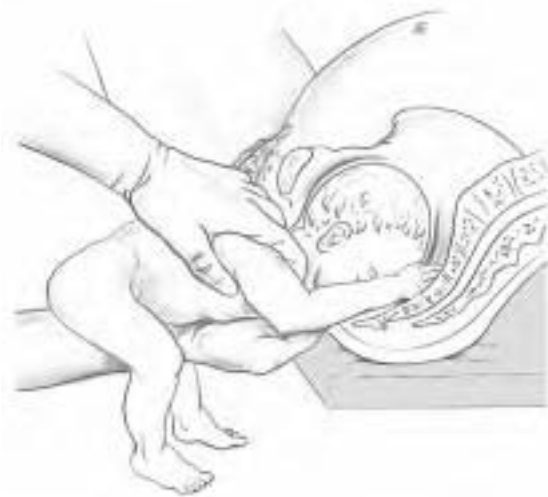#### ■ Naissance par le siège

La naissance par le siège peut être aussi l'occasion d'un traumatisme du plexus brachial lorsqu'il y a une rétention tête dernière. La lésion se produit ici (fig 5) par traction des épaules en hyperextension de la région cervicale entraînant un arrachement des racines proximales C5, C6 et parfois C7 : les éléments de protection des racines hautes ne peuvent jouer leur rôle, la direction de la force de traction se faisant de façon inverse.

Ce type de naissance peut s'accompagner d'un état de mort apparente par anoxie néonatale induisant un relâchement musculaire favorisant le traumatisme nerveux. C'est dans ce mode de naissance que la paralysie bilatérale peut se produire.

### Examen clinique

Variable selon l'âge de l'enfant, il nécessite cependant des caractéristiques communes. Il s'effectue dans un local calme sans interactions parasites détournant l'attention de l'enfant. Après un accouchement difficile, le nouveau-né se présente avec un membre supérieur flasque souvent douloureux. La gesticulation, les masses



5 Naissance par le siège, rétention tête dernière : la traction est effectuée en sens contraire du mécanisme classique et explique les avulsions des racines proximales.

musculaires sont totalement asymétriques entre le membre paralysé et le côté sain hypertonique en flexion physiologique. Le nourrisson plus âgé, ou l'enfant, se présente souvent avec une attitude en rotation interne globale du membre, parfois en flessum du coude et en supination de l'avant-bras, main ballante pour les paralysies complètes.

Chez le nouveau-né, le bilan articulaire passif est normal. Mais, avec la croissance, il met en évidence des attitudes vicieuses qui sont le résultat d'une croissance osseuse soumise au manque de balance entre groupes musculaires agonistes et antagonistes. Il en résulte une raideur articulaire par disparition de l'amplitude articulaire normale, la mobilité articulaire se décalant vers le groupe musculaire le plus puissant (épaule en rotation interne, coude en flessum).

Le *testing*, toujours effectué sur un enfant assis dans un premier temps, nécessite un certain apprentissage chez le nourrisson et le petit enfant jusqu'à 3 ou 4 ans, moment où l'enfant est capable de coopérer.

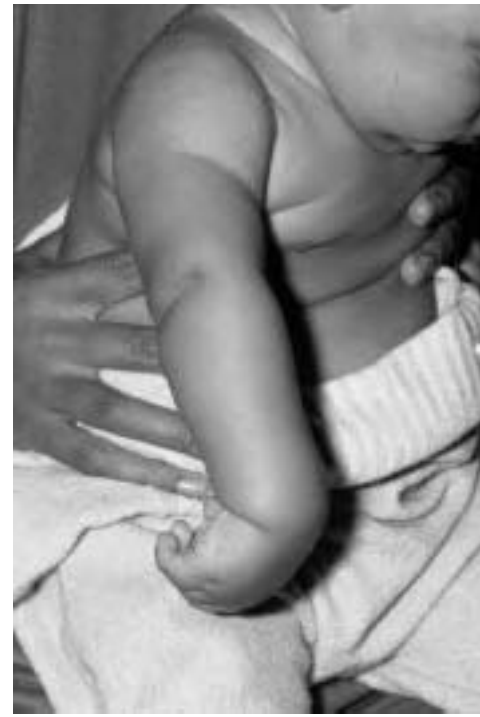Chez le tout jeune nourrisson jusqu'à l'âge de 4-6 mois, le *testing* se base sur le réflexe d'étirement d'un muscle générant une contraction-réponse immédiate (réflexe myotatique) ou sur l'excitation du territoire cutané en regard du muscle ou du groupe musculaire stimulé (test de la brosse à dents). Dès que la préhension volontaire, même fruste, apparaît, la stimulation avec des petits objets sonores ou mobiles permet d'apprécier la motricité du membre supérieur examiné. La palpation du membre au moment de la stimulation par la chute du bras pour examiner le deltoïde donne des renseignements très utiles. Ainsi, le muscle examiné peut être coté de 1 à 3, suivant la classification du British Medical Council :

- 0 : aucune contraction ;
- 1 : contraction perçue par la palpation ou ébauche de mouvement ;
- 2 : mouvement complet pour l'amplitude articulaire en apesanteur ou incomplet contre pesanteur ;
- 3 : mouvement complet contre pesanteur. La cotation à 3 chez l'enfant non coopérant englobe en réalité les possibilités de cotation 4 ou 5 chez l'enfant coopérant.

Chez le grand enfant, il est possible de coter :

- 4 : mouvement complet contre résistance ;
- 5 : mouvement symétrique par rapport à l'autre côté.

L'examen neurologique, indispensable pour éliminer des pathologies centrales ou médullaires (ischémies anténatales, tumeurs cérébrales ou médullaires), s'attache à mettre en évidence les réflexes néonataux archaïques chez le nouveau-né qui vont disparaître vers le 3<sup>e</sup> mois de vie (réflexes de Moro, de la marche automatique, de



6 Tableau clinique d'une paralysie obstétricale du plexus brachial avec atteinte C5, C6, C7 et C8.

succion, etc). Le tonus est exploré par les manœuvres du tiré-assis, de suspension ventrale, par la recherche du signe du foulard. Les réflexes musculaires sont obtenus de façon classique.

Deux grands tableaux cliniques peuvent être opposés à la naissance :

- l'atteinte des racines proximales est retrouvée dans 75 % des cas. Le membre est alors en rotation interne d'épaule, l'abduction et la flexion du coude étant paralysées. Le triceps, muscle pluriradiculaire, est en général présent même avec une atteinte de C7. Dans ce cas, le poignet est en général en flexion, déviation cubitale avec une main fermée (*fig 6*) ;

- la lésion de toutes les racines est moins fréquente (un quart des cas) mais beaucoup plus dramatique. Le membre supérieur est flasque, sans mobilité du poignet et de la main, sans sensibilité, les doigts étant fermés. Le membre présente souvent un aspect marbré, secondaire à des troubles vasomoteurs.

Exceptionnellement, les paralysies atteignent uniquement les racines basses avec conservation des mouvements de l'épaule et du coude (paralysie de Klumpke-Dejerine). Elles sont le résultat d'une traction du membre supérieur en abduction d'épaule.

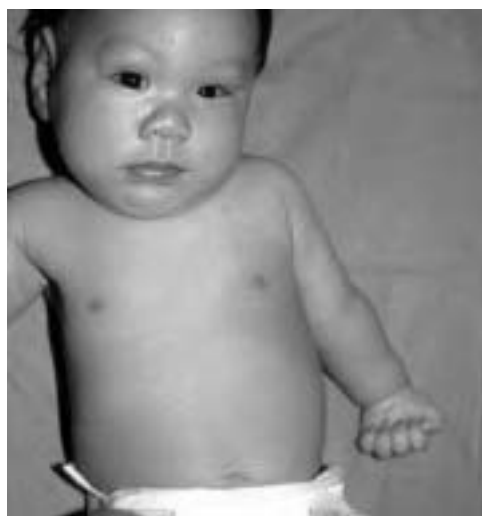Deux autres signes viennent s'ajouter à ceux déjà décrits :

- le signe de Claude Bernard-Horner (*fig 7*) apparaît, du côté de la lésion, lors de l'arrachement de la racine C8 ou T1 à l'intérieur du canal rachidien. Il consiste en l'association d'un ptosis, d'une énophtalmie et d'un myosis par atteinte des fibres neurovégétatives sympathiques reliant les racines au ganglion stellaire ;

- l'atteinte du nerf phrénique, traumatisé aussi lors de l'accouchement, se traduit par une paralysie du diaphragme homolatéral conduisant souvent à une détresse respiratoire parfois très sévère. À la radiographie pulmonaire simple, l'hémicoupe est surélevée et il n'y a pas de mouvements diaphragmatiques à la radioscopie. Le diagnostic de cette lésion associée est nécessaire en vue d'une indication opératoire.

Le membre supérieur controlatéral doit aussi être soigneusement examiné, les paralysies obstétricales bilatérales étant rares, mais particulièrement graves dans les naissances par le siège, rétention tête dernière.

Enfin, l'examen des membres inférieurs permet d'aider le diagnostic différentiel en excluant les hémiplegies infantiles congénitales anténatales.



7 Paralyse complète du plexus brachial gauche et signe de Claude Bernard-Horner (myosis, ptosis et énoptalmie).

## Examens paracliniques

Primant sur tout, l'examen clinique permet non seulement le diagnostic mais aussi, fréquemment, la connaissance des niveaux probablement lésés. Deux examens paracliniques peuvent permettre d'aider à la localisation des lésions, fondamentalement dans le dessein d'établir tout d'abord un pronostic et ensuite une stratégie chirurgicale menant à une réparation.

L'électromyographie, examen douloureux, est d'interprétation difficile chez le nouveau-né. En fonction de la zone musculaire stimulée, il est souvent trop optimiste ou trop pessimiste par rapport à la réelle valeur fonctionnelle du membre exploré. Peut-être nécessaire comme document à valeur médicolegale, cet examen n'a que peu de valeur pronostique (Gilbert A. *Obstetrical paralysis meeting*. Paris, 1996-Paris 2002), sauf lorsqu'il indique une absence complète de récupération dans tous les domaines explorés.

Les examens neuroradiologiques sont sans doute plus utiles pour atteindre les deux buts fixés. Longtemps utilisée, la myélographie a permis de connaître les niveaux lésés et de faire la différence entre les ruptures et les avulsions. En effet, les racines peuvent être visualisées chez le nourrisson, dessinées par le liquide de contraste, les pseudoménincoèles signant un arrachement. Examen délicat, nécessitant une anesthésie générale et des compétences radiologiques certaines, il est peu à peu abandonné à l'avantage de la résonance magnétique. Cet examen, non invasif, permet de visualiser les racines et les pseudoménincoèles avec la même fiabilité, c'est-à-dire avec 15 % de faux négatifs et de faux positifs [31].

## Histoire naturelle

Dès le traumatisme passé, la récupération débute. Si elle est pauvre, le traitement chirurgical par exploration et greffe permet de redistribuer les sources de neurotisation au mieux selon une stratégie privilégiant la main. Mais la récupération spontanée aussi bien que celle après chirurgie nerveuse continue à évoluer pendant 2 à 3 ans. Le traitement des séquelles n'est donc envisagé qu'après stagnation de cette récupération.

Trois types de séquelles apparaissent :

- les attitudes vicieuses peuvent apparaître dans la petite enfance et sont la conséquence du dysfonctionnement de la balance musculaire. Elles se produisent classiquement à l'épaule avec une attitude en rotation interne, attitude réductible qui se fixe avec la croissance, le muscle sous-scapulaire se rétractant. Si cette rétraction n'est pas levée, la tête se modèle sur la glène et l'apparition d'un pan coupé rend illusoire tout geste sur les parties molles. L'ostéotomie de dérotation de l'humérus permet alors, chez le grand enfant, de translater le secteur de mobilité vers une zone plus fonctionnelle.

Au coude, l'attitude vicieuse est due à la composante supinatrice du biceps, générant un avant-bras en supination et un flessum du coude. Elle est souvent accompagnée de la « main en breloque ». Il est possible de traiter ces deux problèmes par une ostéotomie de dérotation de l'avant-bras si le biceps n'est pas assez puissant (supérieur à 3) pour pratiquer un reroutage du tendon du biceps. La chirurgie des transferts musculaires exploite le capital musculaire intact, de récupération après évolution spontanée ou acquis après chirurgie nerveuse. Elle permet soit de réanimer une fonction paralysée, soit de renforcer une fonction préexistante mais demeurant faible. Il est nécessaire, avant tout transfert, de s'assurer de la force musculaire du muscle à transférer qui doit être supérieure à 3 ;

- l'atteinte de la fonction du membre supérieur a comme corollaire un trouble de croissance. Cette croissance déficiente par rapport à l'autre côté est corrélée à l'étendue et à la gravité des lésions (Gilbert A. *Obstetrical paralysis meeting*. Paris, 1996-Paris 2002). Elle se traduit par une inégalité de longueur du membre supérieur atteint, peu visible dans les paralysies proximales mais importante dans les paralysies complètes où la main, si elle est peu fonctionnelle, est très hypotrophique ;

- les troubles sensitifs sont variables selon les enfants avec une sensibilité tactile douloureuse et thermique très altérée dans les atteintes complètes. Les troubles trophiques sont presque constants, la peau est souvent le siège d'une sudation importante avec des ongles cassants et, parfois, des lésions d'autophagie chez le jeune enfant.

## Traitement

### RÉÉDUCATION

Les objectifs de la rééducation sont de préserver les mobilités articulaires afin de permettre la réalisation des mouvements lorsque les muscles récupèrent. Elle commence seulement après les trois premières semaines de vie afin de ne pas provoquer d'étirement supplémentaire et de permettre une cicatrisation nerveuse correcte, l'enfant étant de plus douloureux. Pour cela, le membre supérieur est maintenu dans une écharpe en rotation interne coude au corps [19].

Pendant la période de récupération, trois types de travail sont associés : la mobilisation passive et surtout active, le maintien de postures et l'ergothérapie.

La mobilisation passive permet de maintenir les plans de glissement musculo-aponévrotiques et la mobilité articulaire [5]. Elle doit être prudente afin d'éviter un travail douloureux d'étirement tendineux et musculaire. Elle porte essentiellement sur l'abduction, l'antépulsion, la rétroimpulsion et la rotation externe de l'épaule en position coude au corps afin d'étirer le muscle sous-scapulaire. Elle travaille aussi la flexion du coude, l'extension du poignet et la flexion des doigts.

La mobilisation active doit être débutée dès les premiers signes de réinnervation clinique afin de faciliter la maturation fonctionnelle des unités motrices. Elle est rarement initialement analytique chez le petit enfant mais elle permet, au sein d'un mouvement global, de solliciter un ou plusieurs groupes musculaires. Elle renforce les deltoïdes et les rotateurs externes de l'épaule, les fléchisseurs du coude, les extenseurs de poignet et du pouce et les supinateurs de l'avant-bras. Parallèlement, des activités ludiques se servant des deux membres supérieurs sont utilisées afin de permettre une prise en charge globale de l'utilisation active des différents groupes musculaires et de favoriser leur intégration corticale (jeux à deux mains avec ballon, empilement d'objets avec les deux mains, etc.).

Parallèlement à la mobilisation active, l'électrothérapie est utilisée par certaines équipes afin de lutter contre l'amyotrophie liée à la dénervation [13]. Cependant, ses applications sont parfois difficiles chez l'enfant et limitent sa pratique.

L'utilisation d'attelles de posture est souvent indispensable afin d'éviter les positions vicieuses ou de placer le segment de membre dans une position fonctionnelle. L'épaule a pu être placée dans une attelle en abduction de 90° et en rotation externe de 90°. Cette position générant parfois des rétractions des muscles sus-épineux, elle est peu à peu abandonnée. L'attelle en rotation externe d'épaule coude au corps permet, en fixant l'omoplate contre le thorax, d'obtenir cette rotation externe dans l'articulation glénohumérale<sup>[19]</sup> afin d'éviter un enraidissement en rotation interne. D'autres orthèses peuvent être utilisées, notamment au coude (orthèse hélicoïdale) au poignet et aux doigts<sup>[32]</sup>.

Enfin, l'ergothérapie permet d'utiliser l'ensemble du membre supérieur en suivant l'évolution psychomotrice. Son objectif principal est de solliciter l'ensemble du membre dans des activités finalisées afin d'éviter un défaut d'utilisation du membre atteint<sup>[4]</sup>. Des techniques de rééducation sensorimotrice sont utilisées ainsi qu'une activité de jeu faisant participer la famille.

La rééducation doit prendre aussi en compte les différents troubles sensitifs même s'ils sont difficiles à évaluer<sup>[3]</sup>. Cette rééducation comprend des stimulations répétées à type de contacts manuels, de massages, d'alternance de chaud et de froid, de stimulation par le toucher des structures, de forme et de consistance différentes.

## CHIRURGIE NERVEUSE

### ■ Indications

La chirurgie nerveuse intervient essentiellement dans les six premiers mois de vie après avoir réuni les arguments cliniques et paracliniques permettant d'évaluer le pronostic de récupération de l'enfant. Plusieurs possibilités sont envisageables : la récupération spontanée et précoce, l'absence de récupération et la récupération partielle.

La récupération complète et précoce traduit le plus souvent des lésions neurapraxiques du plexus brachial. Cette récupération est généralement rapide en quelques jours à quelques semaines et ne nécessite aucun traitement chirurgical. Seul un traitement kinésithérapique permet d'entretenir les mobilités articulaires et de stimuler la récupération des mobilités actives de l'enfant au-delà du 1<sup>er</sup> mois quand l'enfant n'est plus douloureux.

L'absence de récupération coïncide généralement avec l'existence d'une paralysie plexique sévère, voire totale. Cette éventualité implique la réalisation d'examen complémentaires afin de rechercher des signes d'avulsion radiculaire (myélographie ou résonance magnétique) et de dénervation (électromyogramme). L'indication chirurgicale est alors posée dès le 3<sup>e</sup> mois.

Enfin, la récupération peut être partielle dans sa topographie ou dans l'intensité de la force musculaire des différents groupes. Lorsqu'il s'agit de paralysies proximales (flexion du coude et abduction, rotation externe de l'épaule) témoignant d'une lésion C5-C6 ou C5-C6-C7, l'absence de récupération d'un biceps au 3<sup>e</sup> mois élimine une lésion de type I de Sunderland et pose l'indication chirurgicale<sup>[22]</sup>. Parfois, quelques ébauches de contractions et des signes de réinnervation peuvent apparaître du fait de l'existence d'un névrome en continuité ; cependant, cela ne doit pas retarder l'intervention chirurgicale.

Lorsqu'il s'agit de paralysies totales, il arrive que la récupération concerne initialement la main (notamment la flexion des doigts) témoignant de lésions régressives (type I dans la classification de Sunderland) sur les racines C8 et T1. La récupération des racines C5 à C7 conditionne alors le pronostic global.

### ■ Techniques chirurgicales

Le principe du traitement chirurgical est de réséquer le névrome témoignant de la cicatrisation des racines rompues et de le remplacer par une greffe nerveuse. Le nerf donneur utilisé est le nerf saphène externe. Les greffes nerveuses sont disposées en « câble », de trois troncs en moyenne, et anastomosées à l'extrémité des racines

proximales et distales par suture et collage (colle biologique). Cependant, la quantité de nerfs donneurs est limitée et représente donc un facteur limitant la reconstruction nerveuse. Actuellement, les racines avulsées ne peuvent pas être greffées à leur extrémité proximale médullaire.

La planification opératoire est standardisée :

– premier temps : l'exploration des différentes lésions du plexus représente l'étape initiale en pratiquant une voie sus-claviculaire lorsque seules les racines supérieures (C5 à C7) sont atteintes, et sus- et sous-claviculaire lorsque les racines inférieures (C8-T1) sont concernées. Lorsque le névrome s'étend vers les troncs secondaires, une ostéotomie de la clavicule est nécessaire. De même, la dissection des racines C8 et T1 du tronc primaire inférieur, lorsqu'une lésion existe, ne peut être faite qu'après section de la clavicule ;

– deuxième temps : la résection du névrome est une étape importante car la section nerveuse doit être réalisée en zone saine parfois difficile à évaluer. L'examen macro- et microscopique permet le plus souvent d'identifier une recoupe en zone cicatricielle d'une zone saine où les fascicules sont parfaitement individualisables. Les épreuves de stimulation directe sont difficiles à interpréter, les éléments nerveux étant très petits par rapport à l'extrémité du stimulateur. D'autres procédés permettent d'améliorer l'évaluation de cette zone : certains auteurs utilisent aussi du bleu de méthylène afin d'améliorer la visualisation des fascicules, l'étude histologique extemporanée et l'utilisation de potentiels évoqués somesthésiques couplés à une étude électromyographique<sup>[12]</sup> ;

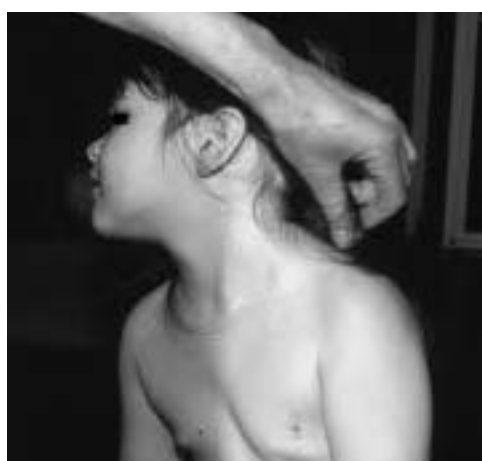– troisième temps : la répartition des greffes nerveuses doit être judicieuse afin de récupérer le maximum de fonction sans épuiser le capital nerveux.

Lorsque les racines C5-C6 ou C5-C6-C7 sont rompues, les différents troncs sont répartis sur le nerf suprascapulaire (abduction et rotation externe de l'épaule), la racine externe du médian, le nerf musculocutané (flexion du coude) et le tronc secondaire postérieur (extension du coude, poignet et doigts).

Lorsque l'atteinte du plexus est totale, dans la majorité des cas, il s'agit d'une rupture C5-C6-C7 et d'une avulsion de C8 et T1<sup>[16]</sup>. Si les racines rompues sont greffables, une reconstruction est possible. Si deux ou une seule racine sont greffables, alors la racine greffée ne peut se distribuer sur toutes les autres et le potentiel de reconstruction est alors limité à la partie antérieure du plexus, en favorisant le plus possible la main, sans sous-estimer la stabilité de l'épaule et la flexion du coude. D'autres techniques de reconstruction sont alors possibles, notamment la neurotisation du nerf du musculocutané par les nerfs intercostaux. Cette technique n'est bien sûr utilisable qu'en l'absence de paralysie phrénique. La neurotisation du nerf suprascapulaire peut être proposée par la branche antérieure du nerf sural, l'affaiblissement du muscle trapèze étant alors peu important et permettant, à la fin de la croissance, l'arthrodèse de l'épaule si la stabilité de celle-ci n'est pas acquise.

### ■ Résultats

Les résultats de cette chirurgie débutent entre 6 mois et 1 an après l'intervention et vont se poursuivre, sans s'épuiser, pendant 2 à 3 ans. Les résultats sont excellents sur les lésions plexuelles proximales C5 et C6 (fig 8), et C5-C6 et C7 mais il persiste, une fois sur deux, une insuffisance de récupération des muscles rotateurs externes de l'épaule avec des séquelles qui sont accessibles à une chirurgie secondaire. Dans les atteintes totales (C5-D1), les résultats doivent être jugés au vu de la pauvreté de la récupération avant l'intervention où, très souvent, la paralysie était complète. Ce membre supérieur reste toujours un membre d'appoint et la valeur de sa fonction est en rapport direct avec la qualité sensitivomotrice de la main. Si la racine D1 a été respectée lors du traumatisme, la récupération fonctionnelle globale du membre peut être étonnamment bonne<sup>[16]</sup>.



8 Résultat d'une paralysie du plexus brachial C5-C6 opérée par exploration et greffe nerveuse.

### CHIRURGIE DES SÉQUELLES

La chirurgie secondaire du plexus brachial n'intervient que lorsque les possibilités de récupération nerveuse sont épuisées. Dans la majorité des cas, les interventions de transfert musculaire ne sont pas réalisées avant l'âge de 2 à 3 ans lorsque la récupération spontanée ou acquise après chirurgie s'épuise. De plus, les interventions osseuses sont réalisées beaucoup plus tardivement, vers l'âge de la puberté.

#### ■ **Transfert tendineux**

Les transferts tendineux utilisent un muscle sain ou présentant une force suffisante (supérieure ou égale à M3) et modifient ses insertions distale et/ou proximale afin de lui donner une nouvelle action. La condition sine qua non pour effectuer un transfert musculaire, est que les articulations mobilisées par le muscle transféré ne doivent pas être enraidies [23].

#### Réanimation de l'abduction et de la rotation externe de l'épaule

Celle-ci est possible lorsque la rotation externe passive de l'épaule est conservée ; dans le cas contraire, une libération du muscle subscapularis est nécessaire [10]. Lorsqu'un transfert est réalisable, les deux transferts les plus courants sont : le transfert du latissimus dorsi sur la coiffe des rotateurs [25] pour la réanimation de la rotation externe, et, dans la mesure où son innervation est respectée, le transfert du trapèze [28] pour réanimer l'abduction. Cette dernière intervention est peu effectuée car elle donne des résultats fonctionnels médiocres et esthétiquement laids.

#### Réanimation de la flexion du coude

Le muscle latissimus dorsi peut être utilisé en transfert bipolaire dans la mesure où il est correctement innervé. Le muscle pectoralis minor peut aussi être transféré lorsqu'il existe un biceps présent

mais faible. L'intervention de Steindler, souvent associée à la précédente, permet d'augmenter la force de flexion du coude en fixant de façon plus proximale l'insertion des épitrochléens [38]. Enfin, un transfert libre vascularisé de gracilis réinnervé par neurotisation peut être proposé lorsque aucun transfert simple n'est réalisable.

Le tendon du biceps brachial peut être réorienté afin de lutter contre la supination persistante [43] dans la mesure où la supination est passivement réductible.

#### Réanimation de la main

Les possibilités de réanimation des muscles extrinsèques sont limitées du fait de la faiblesse des muscles réinnervés et du faible potentiel de muscles disponibles. Cependant, les tendons du rond pronateur, les fléchisseurs ulnaire et radial du carpe peuvent être utilisés afin de réanimer l'extension du poignet et des doigts dans les paralysies C5-C6 ou C5 à C7 avec des résultats satisfaisants [15]. Les tendons du fléchisseur superficiel des doigts, le petit palmaire sont utilisés par certains auteurs [6].

#### ■ **Interventions palliatives osseuses**

L'ostéotomie de dérotation de l'humérus est utilisée en cas de déficit de la rotation externe lorsque les stades de la désinsertion du sous-scapulaire et du transfert sont dépassés du fait d'une déformation de la tête humérale par attitude vicieuse permanente [22], toujours en fin de croissance.

L'arthrodèse de l'épaule ne doit être pratiquée qu'en cas d'épaule ballante et douloureuse dans la mesure où le muscle serratus antérieur et le trapèze sont cotés à 4, afin de permettre une mobilité active scapulothoracique correcte.



Une ostéotomie de dérotation du radius peut être proposée pour une attitude fixée en supination, témoignant d'une atteinte sévère et d'une prise en charge tardive. Celle-ci est alors réalisée afin d'améliorer l'aspect fonctionnel par une bonne présentation de la main face à l'objet à saisir, si l'extension active du poignet existe.

L'arthrodèse du poignet est indiquée dans la mesure où il n'existe aucune possibilité d'utilisation de l'effet ténodèse (afin de permettre l'extension ou la flexion des doigts). Elle réoriente le poignet afin de faciliter des appuis stables.

## Conclusion

Les différentes techniques de traitement sont complémentaires et permettent, lorsqu'elles sont associées, de redonner aux trois quarts des enfants une motricité suffisante pour un membre supérieur non dominant. Même si des progrès sont réalisés dans l'avenir, la chirurgie n'est qu'un moyen de rattrapage. Là, encore une fois, la prévention trouve toute sa place tant dans le suivi des grossesses (prévention des mères obèses) que dans les indications de césarienne.

## Références

- [1] Acker D, Sachs B, Friedmann E. Risk factor for shoulder dystocia. *Obstet Gynecol* 1985 ; 66 : 762-768
- [2] Alnot J. Paralysies traumatiques du plexus brachial de l'adulte (Symposium Sofcot 1975). *Rev Chir Orthop* 1977 ; 63 (suppl) : 17-125
- [3] André J, Salle J, Xenard J, Gable C. Rééducation sensitive dans les atteintes du système nerveux périphérique. *Méd Phys* 1991 ; 34 : 397-407
- [4] Baiada A, Baiada C, Boyer J, Gadiollet J, Pontich H, Tournaire H. Rééducation de la paralysie obstétricale du nouveau-né. *Ann Kinésithér* 1990 ; 17 : 275-278
- [5] Bensahel H, Bienaimé B. La rééducation fonctionnelle dans la paralysie obstétricale du plexus brachial à la naissance. In : Actualité en rééducation fonctionnelle et réadaptation. Paris : Masson, 1986 : 182-186
- [6] Bonnard C, Narakas A. Restoration of hand function after brachial plexus injury. *Hand Clin* 1995 ; 11 : 647-656
- [7] Bonnel F, Rabischong P. Anatomie et systématisation du plexus brachial de l'adulte. *Anat Clin* 1980 ; 2 : 289-298
- [8] Camus M, Lefebvre G, Darbois Y. Obstetrical paralysis of the brachial plexus in breech presentation. *J Gynecol Obstét Biol Reprod* 1986 ; 15 : 1104-1106
- [9] Camus M, Vauthier D, Lefebvre G, Veron P, Darbois Y. Retrospective study of 33 cases of obstetric paralysis of the brachial plexus. *J Gynecol Obstét Biol Reprod* 1988 ; 17 : 220-228
- [10] Carlizo H, Brahimi L. Place de la désinsertion interne du sous-scapulaire dans le traitement de la paralysie du membre supérieur de l'enfant. *Ann Chir Infant* 1971 ; 12 : 159-167
- [11] Clark L, Taylor A, Prout T. A study on brachial plexus palsy. *Am J Med Sci* 1905 ; 130 : 670-707
- [12] Dautel G. Paralysies du plexus brachial de cause obstétricale : traitement chirurgical. *Ann Méd Est* 1994 ; 33 : 323-327
- [13] Delprat J, Romain M. Place de l'électrothérapie dans les lésions traumatiques des nerfs périphériques du membre supérieur. In : Paralysies nerveuses périphériques du membre supérieur. Paris : Masson, 1991 : 151-157
- [14] Duchenne G. De l'électrisation localisée et de son application à la pathologie et à la thérapeutique. Paris : Baillière, 1872
- [15] Duclos L, Gilbert A. Restoration of wrist extension by tendon transfer in cases of obstetrical brachial plexus palsy. *Ann Chir Main* 1999 ; 18 : 7-12
- [16] Dumont CE, Forin V, Asfazadourian H, Romaña C. Function of the upper limb after surgery for obstetric brachial plexus palsy. *J Bone Joint Surg Br* 2001 ; 83 : 894-900
- [17] Duval P, Guillaud G. Pathogénie des accidents nerveux consécutifs aux luxations et traumatismes de l'épaule. *Arch Gén Méd* 1898 ; Tome II : 143
- [18] Erb W. Über eine eigenthümliche von Lahmungen im Plexus Brachialis. Heidelberg : Verhandl D. Naturmist, 1874 : Tome II
- [19] Forin V, Romaña C. Paralysies obstétricales du plexus brachial. *Encycl Méd Chir* (Éditions Scientifiques et Médicales Elsevier SAS, Paris), Kinesithérapie - Rééducation fonctionnelle, 26-473-A-10, 1996 : 1-10
- [20] Gilbert A. Long-term evaluation of brachial plexus surgery in obstetrical palsy. *Hand Clin* 1995 ; 11 : 583-593
- [21] Gilbert A, Khouri N, Carlizo H. Exploration chirurgicale du plexus brachial dans la paralysie obstétricale. *Rev Chir Orthop* 1980 ; 66 : 33-42
- [22] Gilbert A, Razaboni R, Amar-Khodja S. Indications and results of brachial plexus surgery in obstetrical palsy. *Orthop Clin North Am* 1988 ; 19 : 91-105
- [23] Gilbert A, Romaña C, Ayatti R. Tendon transfert for shoulder paralysis in children. *Hand Clin* 1988 ; 4 : 633-642
- [24] Gross S, Shime J, Farine D. Shoulder dystocia: predictors and outcome. *J Obstet Gynecol* 1987 ; 156 : 334-336
- [25] Hoffer MM, Wickenden R, Roper B. Brachial plexus birth palsies: results of tendon transfers to the rotator cuff. *J Bone Joint Surg Am* 1978 ; 60 : 691-695
- [26] Kennedy R. Suture of the brachial plexus in birth paralysis of the upper extremity. *Br J Med* 1903 ; 298-302
- [27] Lang J. An important variation of the brachial plexus. Complete fusion of the median and musculo-cutaneous nerve. *Bull Hosp Joint Dis* 1970 ; 31 : 7-13
- [28] Lange F. Die Distorsion des Ocultergelenkes. *Muchener Med Vochenschrift* 1912 ; 59 : 1257
- [29] Lauwers M. Le traitement chirurgical de la paralysie obstétricale. *J Chir* 1930 ; 36 : 161-174
- [30] Metaizeau JP, Gayet L, Plenat F. Les lésions obstétricales du plexus brachial. *Chir Pédiatr* 1979 ; 20 : 159-163
- [31] Monroc M, Romaña C, Ducou le Pointe H, Montagne JP. Myélographie cervicale des paralysies obstétricales : corrélations radiochirurgicales. À propos de 149 cas. 14<sup>e</sup> Journée francophone de radiologie et 41<sup>e</sup> Journée française de radiologie. Paris, 1993
- [32] Mulloy EM, Ramos LE. Special rehabilitation considerations in the management of obstetrical brachial plexus injuries. *Hand Clin* 1995 ; 11 : 619-622
- [33] Panel P, De Meeus JB, Yanoulopoulos B, Deshayes M, Magnin G. Delivery of large infants. Management and results of 198 cases. *J Gynecol Obstét Biol Reprod* 1991 ; 20 : 729-736
- [34] Paturet G. Traité d'anatomie humaine. Paris : Masson, 1964
- [35] Rubin A. Birth injuries: incidence, mechanisms and end results. *Obstet Gynecol* 1964 ; 23 : 218-221
- [36] Seddon HJ. Three types of nerve injury. *Brain* 1943 ; 66 : 238-288
- [37] Spellacy WN, Miller S, Winegar A, Peterson PQ. Macrosomia maternal characteristics and infant complications. *Obstet Gynecol* 1985 ; 66 : 158-161
- [38] Steindler A. Operative treatment of paralytic conditions of the upper extremity. *J Orthop Surg* 1919 ; 1 : 608
- [39] Sunderland S. A classification of peripheral nerve injuries producing loss of function. *Brain* 1951 ; 74 : 491-516
- [40] Taylor A. Brachial birth palsy and injuries of similar types in adults. *Surg Gynecol Obstet* 1920 ; 30 : 494-502
- [41] Thomas A. Les paralysies obstétricales du membre supérieur. *Gynecol Obstét* 1946 ; 2 : 76-79
- [42] Wyeth J, Sharpe W. The field of neurological surgery in a general hospital. *Surg Gynecol Obstet* 1917 ; 29 : 34-41
- [43] Zancolli E. Paralytic supination contracture of the forearm. *J Bone Joint Surg Am* 1967 ; 49 : 1275-1284